

# HERPES VIRUS 3 : VIRUS DE L'EXANTHEME COÏTAL

## INTRODUCTION

L'exanthème coïtal équin (ECE) est une maladie à transmission essentiellement sexuelle, provoquée par l'herpès virus équin de type 3 (HVE 3). L'ECE est une maladie virale bénigne mais très contagieuse.

## AGENT PATHOGENE

Ce virus fait partie de la famille des alpha-herpès virus comme les HVE 1 et 4 qui sont responsables de syndromes respiratoires et abortifs. Cependant, l'HVE 3 est bien distinct de ces deux derniers et également des HVE 2 et HVE 5. Ce virus est décrit comme non invasif et relativement bénin. De plus, il n'est pas connu pour être résistant dans le milieu extérieur : les détergents et désinfectants suffisent à le détruire.

## EPIDEMIOLOGIE

Le seul réservoir identifié pour ce virus correspond aux équidés porteurs sans symptôme. Comme les autres herpès virus, l'HVE 3 peut persister à l'état latent (en sommeil) chez son hôte. Ainsi à la faveur d'un stress ou d'autres facteurs, le virus est réactivé et l'hôte peut contaminer les autres animaux par contact.

Les études menées sur l'ECE ont montré qu'entre 18 et 53% des équidés testés présentent des anticorps spécifiques dirigés contre l'HVE 3. Majoritairement apparente de manière sporadique, l'incidence de cette infection n'est pas connue. L'ECE est considérée comme endémique dans plusieurs régions d'élevage mais il n'y a pas, à présent, de restrictions pour l'exportation et l'importation de chevaux.

L'HVE 3 se transmet principalement par voie vénérienne, via le contact « peau à peau » lors des rapports sexuels. Cependant, le virus est hautement contagieux et la transmission est également possible via le matériel contaminé

ou le personnel. La maladie n'est transmissible que pendant le stade aigu (10 à 14 jours). Une fois les ulcères cicatrisés, l'animal n'est plus contagieux.

## SYMPTOMES

Les symptômes se manifestent chez les poulinières jusqu'à une semaine après la saillie. Chez les femelles, on observe l'apparition de multiples petites papules de quelques millimètres de diamètre sur la muqueuse vulvaire et la peau périnéale. Les lésions progressent jusqu'à devenir des vésicules et des pustules qui s'ulcèrent. Les régions affectées sont douloureuses et, à moins de complications bactériennes sérieuses, les lésions cicatrisent d'elles-mêmes en 2 ou 3 semaines en laissant des plaques dépigmentées. Il semblerait que les infections à HVE 3 et la présence à répétition de lésions vulvaires chez certaines juments n'affectent pas le taux de fécondité, et n'entraînent pas d'avortements.

Chez les étalons, l'infection se manifeste également sur les parties génitales avec l'apparition de boutons pouvant évoluer en pustules et ulcères sur le pénis et le prépuce. Au stade aigu de la maladie, les étalons peuvent être réticents à saillir.

## DIAGNOSTIC

Le diagnostic est généralement réalisé sur la base des commémoratifs et des signes cliniques aussi bien chez l'étalon que chez la jument. La mise en évidence du virus à partir d'écouvillon du contenu des vésicules ou de

# HERPES VIRUS 3 : VIRUS DE L'EXANTHEME COÏTAL



rédigée par S. PRONOST, P.-H. PITEL

grattage des muqueuses par PCR permet de poser un diagnostic de certitude. Le diagnostic peut également être posé après une augmentation d'au moins 2 titres du taux d'anticorps mesuré par séroneutralisation sur deux prélèvements sanguins réalisés à 15 jours d'intervalle (phase aigüe/période de convalescence).

## TRAITEMENT-PROPHYLAXIE

### Traitement

Le traitement principal est le « repos sexuel » pendant trois semaines pour favoriser la cicatrisation des ulcères et éviter la transmission de la maladie. L'usage régulier d'antiseptique à des dilutions adaptées aux muqueuses génitales jusqu'à cicatrisation des ulcères peut être recommandé. L'utilisation de pommade antibiotique est utile pour prévenir les infections bactériennes secondaires et éviter d'éventuelles complications liées à ces infections.

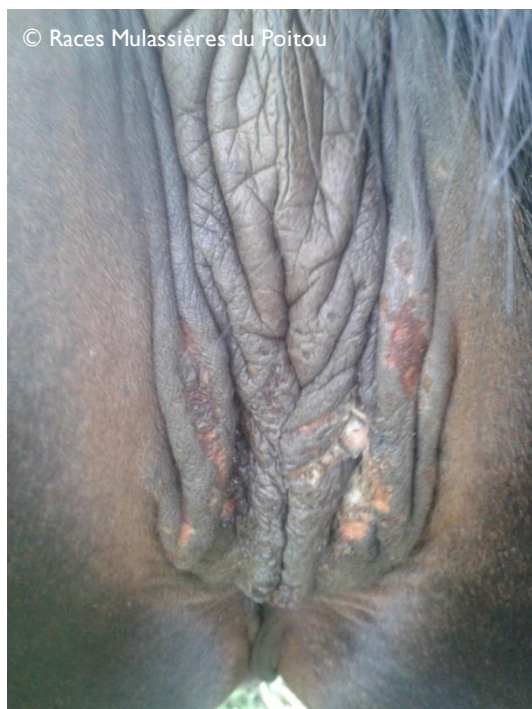


Figure 1 : Exanthème coïtal chez une jument

### Prophylaxie

Il n'existe pas de vaccination dirigée contre l'HVE 3.

Les mesures de prévention consistent en un examen minutieux des organes génitaux avant la saillie pour constater l'apparition des premiers symptômes et ainsi isoler le ou les équidés malades. Compte tenu du caractère hautement contagieux, la mise en place d'un circuit de soins, l'utilisation de matériel à usage unique et une hygiène irréprochable des actes de reproduction sont fortement recommandées.

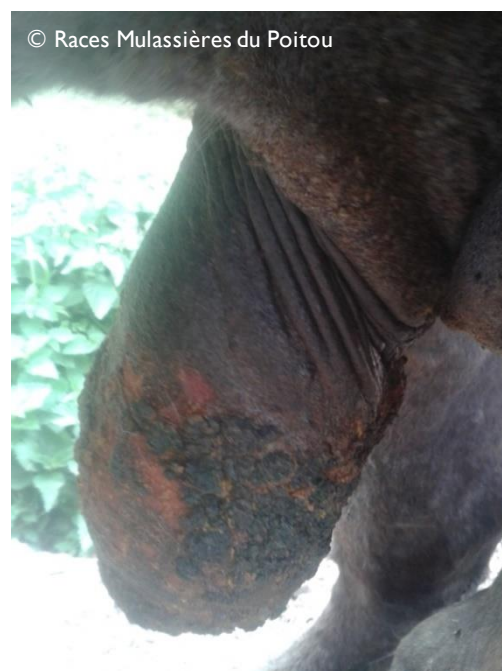

Figure 2 : Exanthème coïtal chez un étalon

## Sources

Fortier G, Pitel P-H, Maillard K, Pronost S, (2003) *Herpes virus en pathologie équine : connaissances actuelles et perspectives*. Bull. Acad. Vét. France -2003 Tome 156 n°2 [www.academie-veterinaire-france.fr](http://www.academie-veterinaire-france.fr)

Allen GP and NW Umphenour, Equine Coital Exanthema, in *Infection diseases of Livestock*, (Ed.) JAW Coetzer and RC Tustin. Oxford Press (Cape Town?) Chapter 78, p 860-867,2004)

Mise à jour : octobre 2017